抗凝固薬が症状の進行抑制に有用と考えられたアテローム血栓性脳梗塞の１例

A case of the atherothrombotic cerebral infarction showed progressing stroke after discontinuation of the direct thrombin inhibitor

樋口　瑛子，内山　由美子，飯嶋　睦，北川　一夫

症例は 81 歳男性．構音障害，左定方向性眼振，右上肢協調運動障害を呈し，右小脳半球，左後頭葉に急性期アテローム血栓性脳梗塞を認めた．頭部 MRA で，頭蓋内血管はびまん性に壁不正，狭窄があり，特に椎骨脳底動脈で高度であった．アルガトロバン点滴に加えクロピドグレル，アスピリンを内服投与したが，アルガトロバン投与終了後，意識障害，右片麻痺，左下肢麻痺が出現，症状は急激に進行した．このためヘパリン持続投与を開始し，その後神経症状は安定した．

アテローム血栓性脳梗塞の二次予防としては抗血小板薬が一般的であるが，一部の例では抗血小板薬投与下にも関わらず進行を示すことがある．このような症例に対し，現在内科的治療，外科的治療を含めた有効なエビデンスのある治療法は確立されていない．

本例のようにアテローム血栓性脳梗塞では，神経症状の増悪を抑止するため，急性期に，抗血小板療法に加え，抗凝固薬併用をすべき症例が存在すると考えられた．

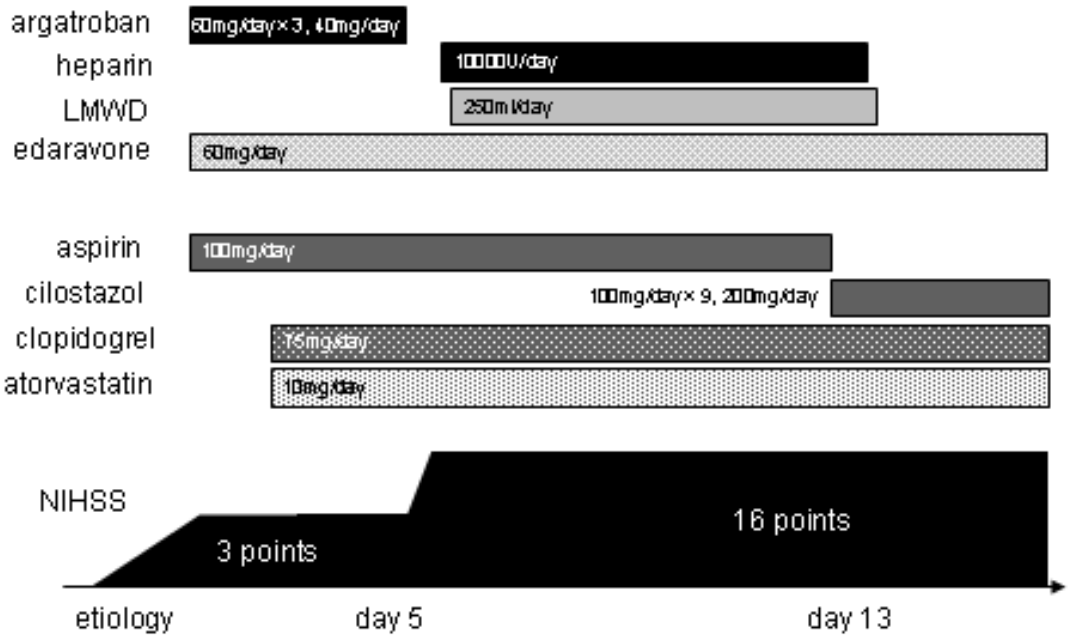

NIHSS: National Institute of Health Stroke Scale
LMWD: low molecular weight dextran
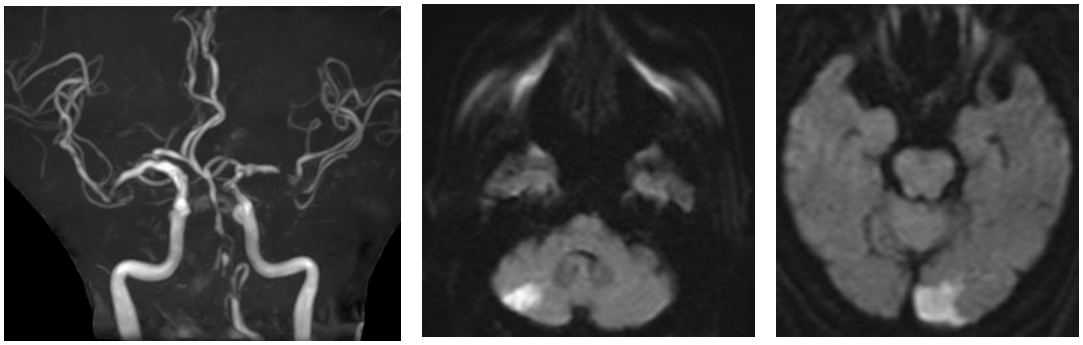
Fig 3