“Recurrent ischemic stroke due to mitral annular calcification under dual anti-platelet therapy”

Fukushima N et al
Neurology and Clinical Neuroscience 2017, in press

【論文要約】
心房細動，人工弁，心筋症などの主要な心塞栓源以外にも，僧帽弁輪石灰化は左心房内モヤモヤエコー，大動脈弁石灰化などとともに塞栓源になりうると想定され塞栓源不明の脳梗塞(Embolic stroke of undermined source:ESUS)の一つの原因と考えられる．特に，乾酪様僧帽弁輪石灰化(Caseous calcification of the mitral annulus:CCMA)は直接塞栓源となり脳梗塞を引き起こすことが示唆されている．今回，我々は CCMA による塞栓性脳梗塞と診断し，脳梗塞二次予防目的に手術を行った症例を経験した．
症例は 46 歳の女性，糖尿病に伴う腎不全で腹膜透析実施中であり，X-2 年に左前頭葉皮質～皮質下の脳梗塞を発症．原因は不明であった．同年，無症候性心筋虚血で PCI を施行し，アスピリン，クロピドグレルの内服を開始した．X 年 4 月某日起床時にしゃべりにくさを自覚し，日常使用している器具の使い方がわからなくなったため当院受診，頭部 MRI で多発性の新規脳梗塞を認めた．頭部 CT では多発性の低信号領域とともに左中大脳動脈に石灰化塞栓を認めた．頭部 MRA で脳主幹動脈に狭窄，閉塞は認めず，頸動脈エコーで有意な病変は認めなかった．ホルター心電図で心房細動は認めなかった．経胸壁心エコーで僧帽弁に可動性腫瘤性エコー像を，経食道心エコーで僧帽弁後尖に広範囲な石灰化像を認め，CCMA と診断した．抗血小板薬 2 剤併用下で脳梗塞を再発したため薬剤抵抗性の病態と考え，X 年 6 月当院心臓血管外科で僧帽弁石灰化除去術を施行した．摘出標本は高度の石灰化，硝子化を伴い肥厚した弁尖であった．手術後はアスピリンが処方され，以降脳梗塞再発は認めていない．再発を繰り返す塞栓性脳梗塞の場合 CCMA による脳梗塞も視野にいれることが重要と考えられた．

図 1. 入院時頭部 CT

左中大脳動脈に石灰化病変を示唆する高吸収域がみられる.

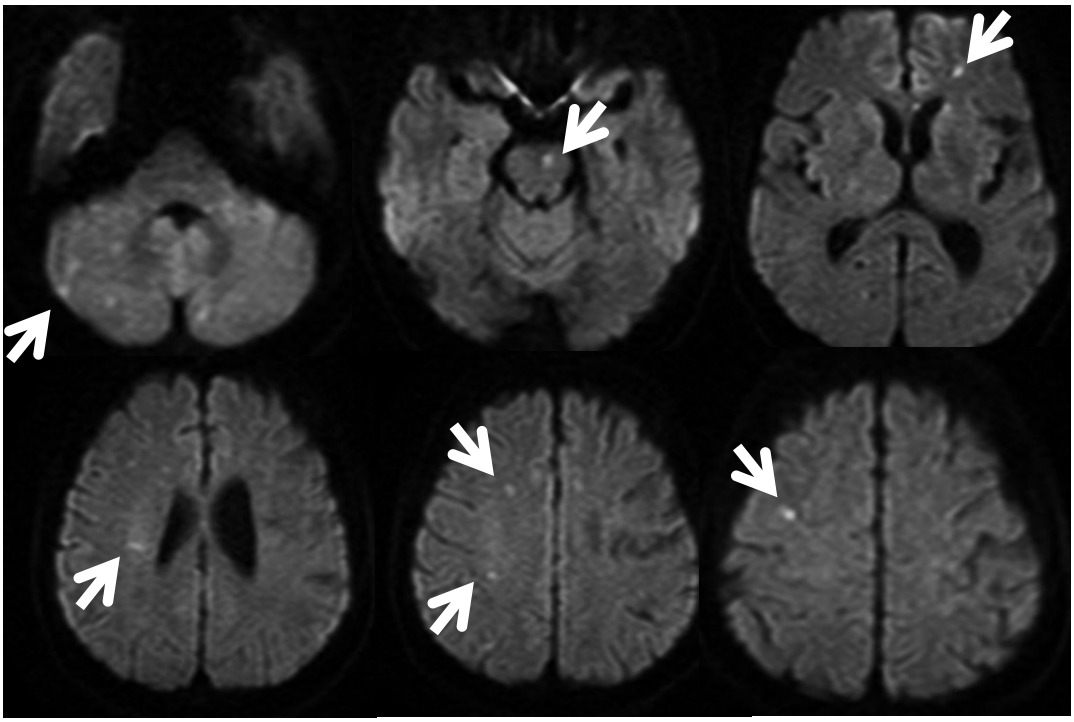

図 2. 入院時頭部 MRI　拡散強調画像

両側小脳半球, 左橋, 右放線冠, 両側前頭葉皮質下白質に高信号域がみられる

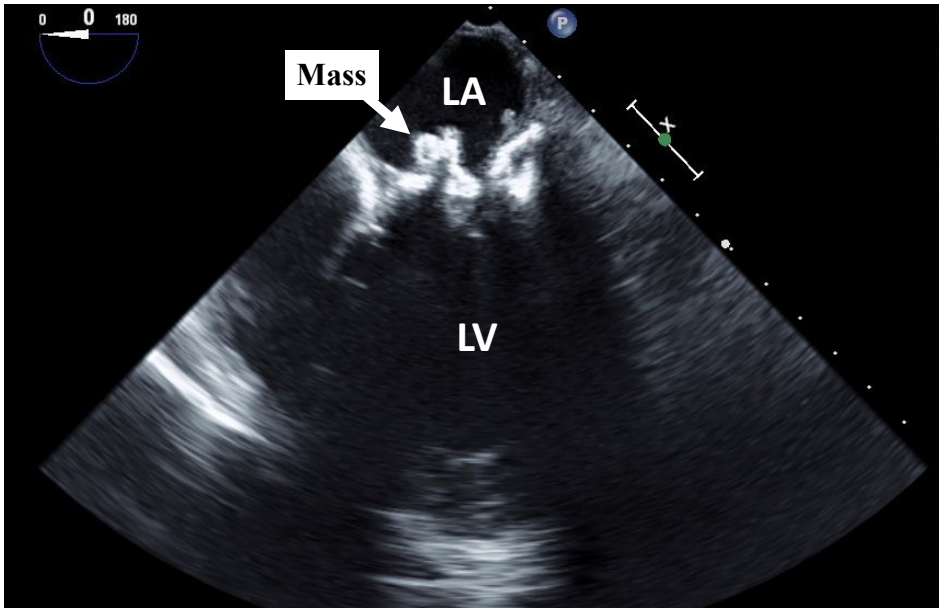

図 3. 経食道心エコー

僧帽弁後尖弁輪に広範囲に石灰化を認める.

近傍の左房側表面に平滑な輝度の高い腫瘤を認め，内部エコーは低下している.

CCMA の所見.

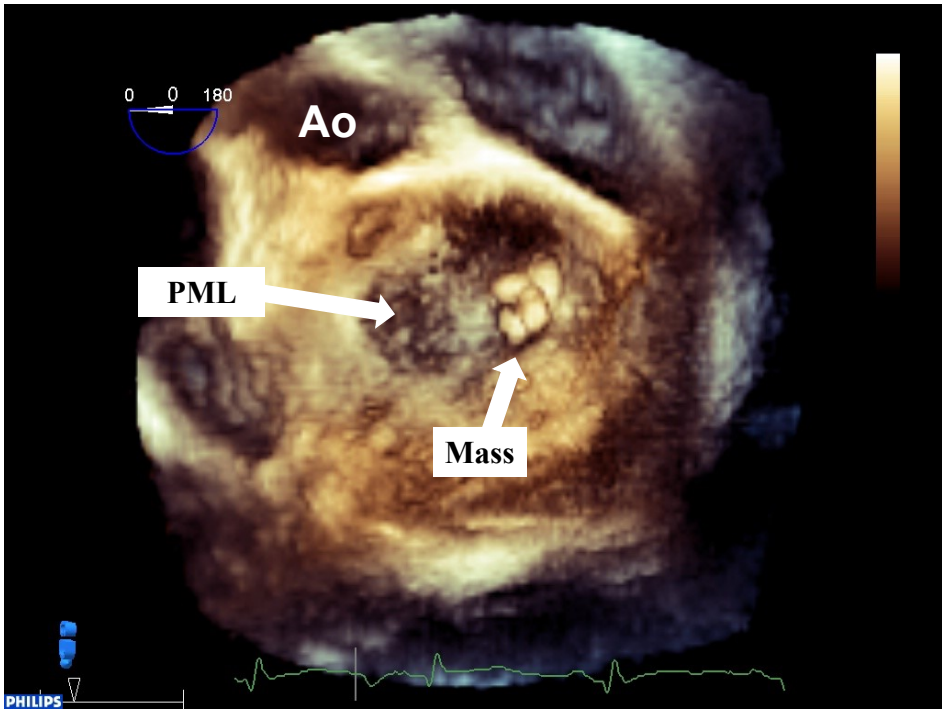

図 4. 経食道 3D 心エコー

僧帽弁後尖に突出する腫瘤の形成がみられる

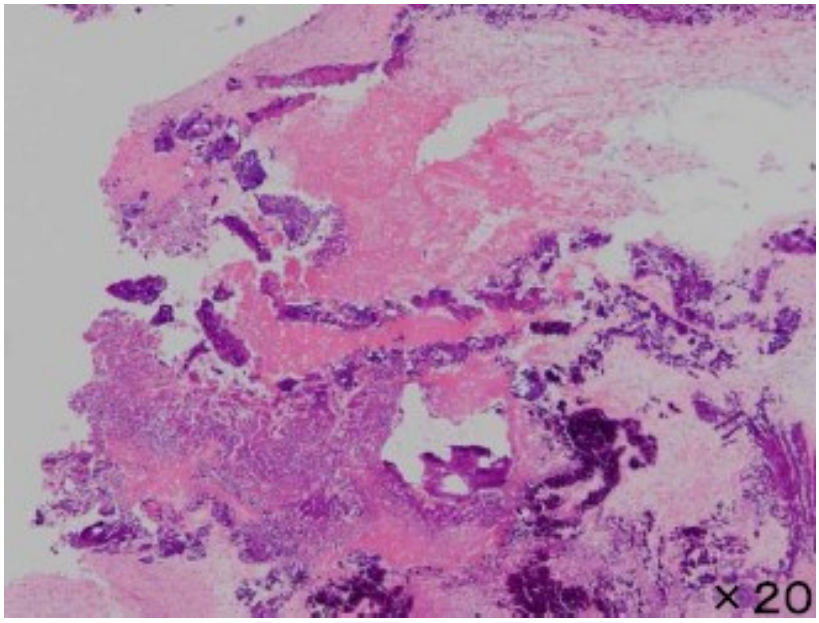

図 5. 病理所見

高度の石灰化と硝子化を伴い肥厚，硬化していたが，

腫瘤性病変，活動性感染，血栓は認めなかった