Chronic sarcoid myopathy manifesting only as dysphagia and dysarthria in an 84-year-old woman

Ayako Nishimura, Ryotaro Ikeguchi, Masaki Kobayashi, Megumi Takeuchi,
Yuko Shimizu, Hideto Saigusa, Kazuo Kitagawa.

Clinical Neurology and Neurosurgery. 2018　[in press]

嚥下障害、構音障害を主訴とした 84 歳女性。神経学的所見として構音障害・嚥下障害以外に明らかな異常所見は認められなかった。血液検査上、CK や炎症反応の上昇、膠原病や血管炎を示唆する所見はなかった。筋萎縮性側索硬化症、重症筋無力症等が疑われたが、電気生理学的検査をはじめ、これらの疾患を示唆する所見は認められなかった。嚥下造影で cricopharyngeal bar が認められ（図 1A、黒矢印)、ミオパチーが示唆された。Hooked wired electrode を用いた針筋電図検査では、輪状咽頭筋にミオパチーを示唆する所見が認められた（図 1B)。嚥下機能改善および診断目的で輪状咽頭筋切開術・筋生検を行った。筋生検の結果、輪状咽頭筋に非乾酪性肉芽腫の所見が認められた。ACE は正常であったがリゾチーム・可溶性 IL-2 受容体が上昇しており、筋サルコイドーシスと診断した。術後、嚥下障害は改善傾向を示した。構音障害・嚥下障害のみを呈する筋サルコイドーシスは稀である。本例では嚥下造影および hooked wired electrode を用いた針筋電図が鑑別診断に、そして輪状咽頭筋切開術が診断および嚥下障害に対し有用であった貴重な症例である。

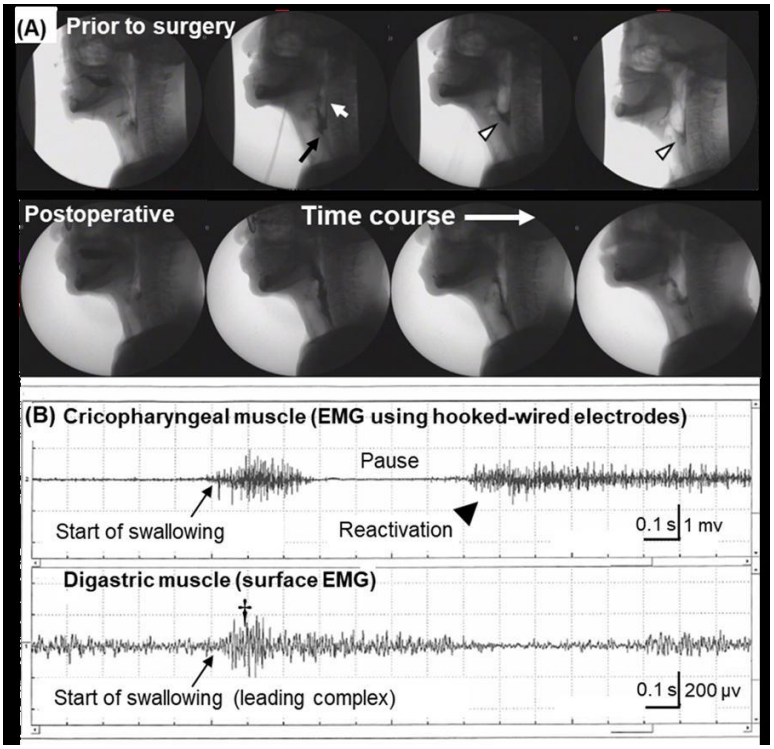

(図 1A)
嚥下造影：黒矢印が cricopharyngeal bar

(図 1B)
上段が Hooked wired electrode を用いた輪状咽頭筋の針筋電図：Reactivation の際に低振幅 MUP がみられる。