PD-1 inhibitor-associated severe myasthenia gravis with necrotizing myopathy and myocarditis

Hayato So, Ryotaro Ikeguchi, Masaki Kobayashi, Miki Suzuki, Yuko Shimizu, and Kazuo Kitagawa

Journal of the Neurological Sciences 399 (2019) 97–100

近年、免疫チェックポイント阻害薬の発明により悪性腫瘍の治療は飛躍的に進歩している。Programmed death 1 (PD-1)阻害薬もその一つであり、世界中で切除不能な腫瘍の治療に用いられている。一方、免疫チェックポイント阻害薬には重症筋無力症（myasthenia gravis: MG)を含む神経系の副作用があることが知られてきた。今回我々は、PD-1 阻害薬の一つである Nivolumab 治療中に MG、壊死性筋炎、心筋炎を発症した悪性黒色腫の女性例を経験したため文献的考察を加え報告した。症例 55 歳女性、Nivolumab2 回目投与直後に MG、壊死性筋炎（図)、心筋炎を発症し、AChR 抗体は陽性であった。IVIg を投与したが、症状は急激に悪化し、第 9 病日に人工呼吸器管理となった。IVIg、血漿交換、ステロイドパルスを繰り返し行い、神経症状は緩徐に改善し、発症から第 180 病日には歩行が可能となり、人工呼吸器を離脱した。

検索し得た 44 例の PD-1 阻害薬関連 MG の報告例のうち心筋炎を合併したのは 3 例､筋炎･心筋炎を合併したのは 1 例のみであった。8 例は過去に MG の既往があり、3 例は MG の発症はないが AChR 抗体陽性であった。胸腺腫の既往がある症例はなかった。38/42 例(90%)が PD-1 阻害薬の 4 回投与以前に MG を発症した。人工呼吸器管理を行ったのは 16/43 例（37%)であった。

PD-1 阻害薬関連 MG に壊死性筋炎、心筋炎を合併することは非常に稀であり、貴重な症例と考え報告した。また、本例が胸腺腫の既往がある第 1 例であった。AChR 抗体陽性および MG の既往は、PD-1 阻害薬関連 MG の risk factor である可能性があり、治療開始前にスクリーニングを行うべきと考える。

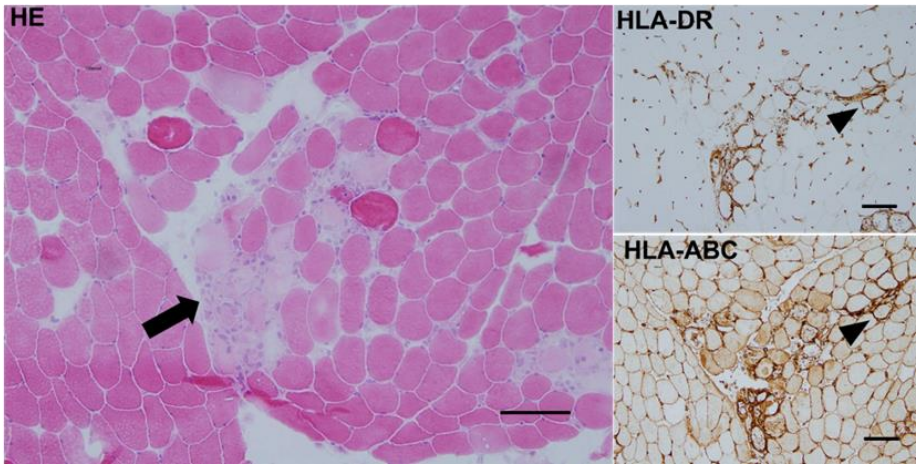

図：筋病理