Recurrent infections caused by different species of Neisseria bacteria in a patient with complement seven deficiency

Michiyo Masuda, Mutsumi Iijima, Yusuke Ainoda, Yuji Hirai, Ken Kikuchi, Kazuo Kitagawa

eNeurologicalSci 22 (2021) 100293

症例は 23 歳男性。19 歳時に髄膜炎菌（Neisseria meningitides）による敗血性ショック、急性腎不全を発症し、先天性第7補体（C7）欠損症が判明した。肺炎球菌ワクチンを接種するも髄膜炎菌ワクチン接種は未施行であった。23 歳時に皮疹・発熱を認め入院した。髄液細胞数増加、血液培養で Neisseria. Gonorrhoeae が検出され、淋菌性髄膜炎と診断した。CTRX 2g×2/日、VCM 750mg×4/日、dexamethasone 8mg×4 の点滴加療を開始し、皮疹は改善し、全身状態の悪化なく退院した。

Neisseria 属は白血球に貪食された後も細胞内の殺菌作用に抵抗性であり、細胞内寄生体として生き延びることが可能な細菌のため、補体膜溶解複合体（MAC）による血清内の溶菌が重要となる。後期補体成分欠損症（C5～8）は MAC が形成できず、ナイセリア属の感染症を頻回に生じる。

淋菌の播種性感染症は比較的稀で、わが国で C7 補体欠損症に合併した播種性淋菌症を呈した初の症例である。思春期以降の Neisseria 属の髄膜炎を発症した場合、補体欠損症を念頭に検査をし、判明した場合は再発予防のためワクチン接種が必要である。
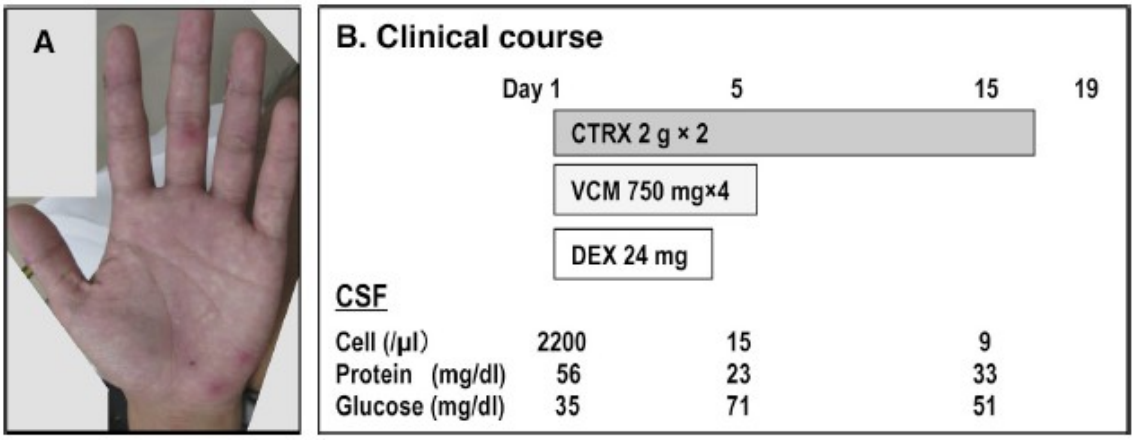
Fig. 1. A. Papulae with induration on the patient's palm and fingers. B. Clinical course. CTRX: ceftriaxone, VCM: vancomycine, DEX: dexamethasone, CSF: Cerebrospinal fluid.