Localization of infratentorial lesion could predict patent foramen ovale as an etiology in embolic stroke of undetermined source

掲載雑誌 Journal of Atherosclerosis and Thrombosis (IF 3.876)

著者: Kentaro Ishizuka, Sono Toi, Takao Hoshino, Eiko Higuchi, and Kazuo Kitagawa
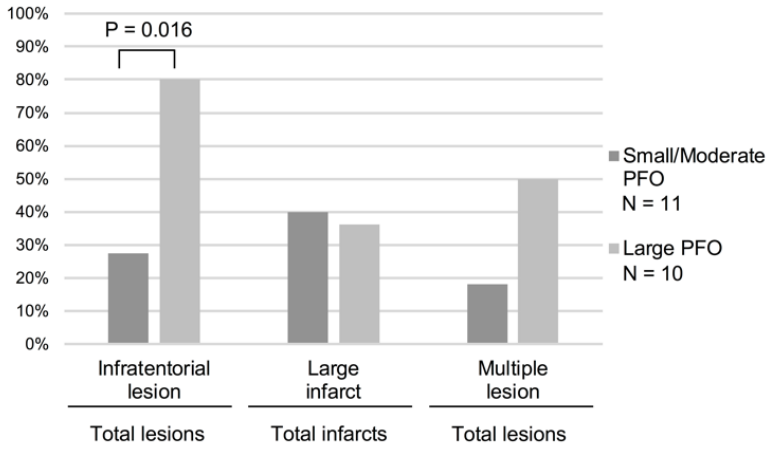
背景: Embolic stroke of undetermined source（ESUS）は、cryptogenic strokeをより明確化するために提唱された疾患概念である。ESUSの原因として想定されているものの多くは心臓由来といわれており、Patent foramen ovale (PFO)もその一つである。我々は、ESUS患者の脳梗塞の病変のパターンとPFOとの関係を調べることを目的とした。
方法: 2013年11月から2019年3月にTWMU stroke registryに登録された連続190名のESUS患者のうち，頭部MRI/A，経胸壁および経食道心エコーを施行した94例を対象とした．梗塞パターンは、部位（テント下病変、非テント下部病変）、大きさ（小梗塞、大梗塞）、数（単一病変、複数病変）によって分類した。
結果: PFOの有病率は、非テント下の病変群に比べて、テント下の病変群で有意に高かった（40.7% vs. 14.9%、P=0.007）。しかし、病変の大きさや数はPFOと関連していなかった。多重ロジスティック回帰分析では、ESUS患者において、テント下病変の存在はPFOと独立して関連していた（オッズ比：2.18、95%信頼区間：1.24-3.95、P <0.007）。PFOを有する21名の患者では、large PFOは、非テント下の病変群よりもテント下の病変群で多く見られた。
結論: ESUS患者において、テント下病変はPFOと独立して関連している可能性が示唆された。